



CÁNCER DE ORIGEN DESCONOCIDO

Rosario Hernández García

Servicio de Oncología Médica. Hospital General Yagüe, Burgos.

Juan Manuel Guerra Vales

Servicio de Medicina Interna. Hospital 12 de Octubre, Madrid.

ÍNDICE

INTRODUCCIÓN

APROXIMACIÓN DIAGNÓSTICA GENERAL

Anamnesis y exploración física

Pruebas complementarias básicas

Pruebas de laboratorio

Pruebas de imagen

EVALUACIÓN ANATOMOPATOLÓGICA

Obtención de la muestra del tejido tumoral

Estudios anatomopatológicos convencionales

Técnicas anatomopatológicas especiales

PRUEBAS DIRIGIDAS

EVALUACIÓN Y TRATAMIENTO SEGÚN LA HISTOLOGÍA

Adenocarcinoma bien o moderadamente bien diferenciado

Carcinoma escamoso

Neoplasia maligna, carcinoma o adenocarcinoma pobremente diferenciado

RECOMENDACIONES PARA LA EVALUACIÓN DEL COD

RECOMENDACIONES PARA EL TRATAMIENTO DE SUBGRUPOS TRATABLES DE COD

BIBLIOGRAFÍA

INTRODUCCIÓN

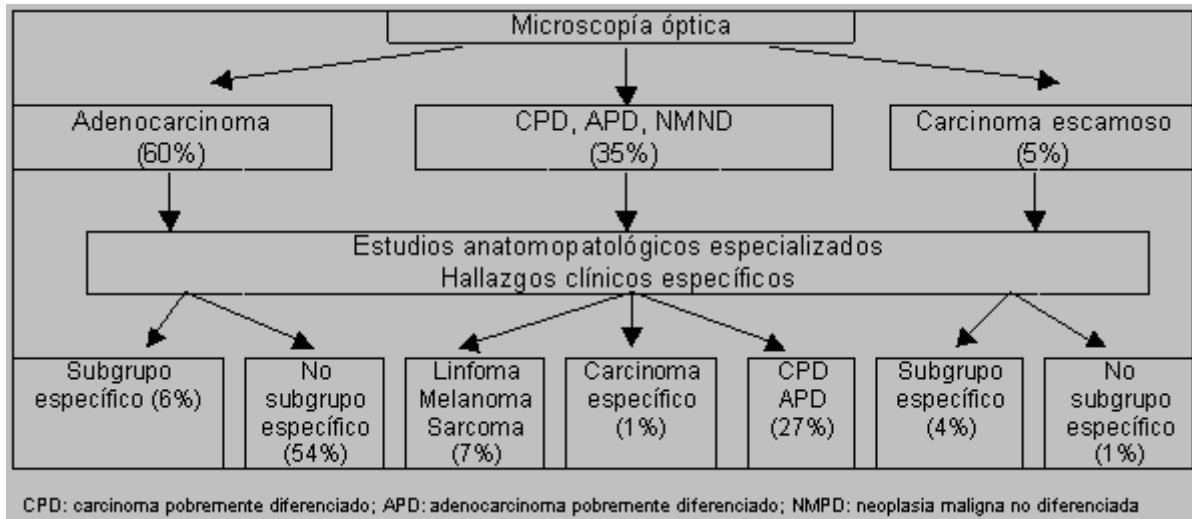
Cáncer de origen desconocido (COD) es todo tumor maligno confirmado histológicamente cuyo origen primario no es evidente tras realización de historia clínica, exploración física completa y estudios complementarios básicos. Constituye un 3-7% de todos los cánceres diagnosticados.

El COD es una entidad heterogénea que incluye una mayoría de pacientes con tumores poco sensibles a los tratamientos actuales (sólo se benefician de tratamiento paliativo de soporte) y una minoría de casos tratables (potencialmente curables con el tratamiento oncológico adecuado).



La prueba inicial para establecer el diagnóstico de cáncer es la evaluación histológica, considerándose posteriormente la localización del lugar de origen del tumor.

Frecuencia relativa de los subgrupos de pacientes con cáncer de origen desconocido



APROXIMACIÓN DIAGNÓSTICA GENERAL

En la evaluación del COD es más importante el reconocimiento de subgrupos de pacientes con tratamiento eficaz que la búsqueda exhaustiva del tumor primario. El tumor primario se conseguiría identificar, tras una amplia batería de pruebas diagnósticas, en una minoría de las ocasiones y sin que ello modifique el pronóstico y prácticamente carezca de implicaciones terapéuticas. No obstante, sí se justifica la realización de unas limitadas maniobras diagnósticas:

Anamnesis y exploración física

Se prestará atención a los síntomas que pudieran orientar a la localización del tumor primario. Debe incluir antecedentes personales y familiares y hábitos tóxicos.

La exploración física debe ser completa, e incluir exploración de cabeza y cuello, tiroides, tacto rectal, exploración de próstata y testículos en hombres y de mamas y pelvis en mujeres.

Pruebas complementarias básicas

Laboratorio

Deben realizarse hemograma, bioquímica de sangre, electroforesis sérica, test de sangre oculta en heces y sistemático de orina.

El uso de una amplia batería de marcadores tumorales séricos no es aconsejable ya que no mejora las posibilidades pronósticas ni terapéuticas. La determinación de algún marcador puede tener valor orientativo si se guía por una sospecha diagnóstica en función del tipo histológico y la presentación clínica.

Pruebas de imagen

La realización de radiografía de tórax y tomografía computarizada (TC) abdominal puede identificar el tumor primario y completa el estudio de extensión de la enfermedad.

En general no se recomienda la realización rutinaria de otras pruebas de imagen que no vaya dirigida según datos recogidos en la historia clínica.



No se dispone actualmente de suficiente experiencia con tomografía por emisión de positrones (PET) para hacer alguna recomendación al respecto.

EVALUACIÓN ANATOMOPATOLÓGICA

Obtención de la muestra de tejido tumoral.

La **biopsia** de la lesión tumoral más accesible es el procedimiento diagnóstico más importante. Es fundamental disponer de un material representativo adecuado, bien conservado y procesado para poder obtener la máxima información en su estudio.

La **punción aspiración con aguja fina (PAAF)** es muy usual por su sencillez, rapidez y bajo coste. Su validez ha sido ampliamente contrastada en el caso de neoplasias metastásicas cervicales superficiales. En otras circunstancias puede resultar insuficiente, limitando la realización de estudios especiales, especialmente en casos de neoplasias poco diferenciadas, por lo que será necesaria una biopsia.

La principal causa de diagnóstico histológico inespecífico es una inadecuada manipulación de la muestra.

Estudios anatomopatológicos convencionales

El estudio al **microscopio óptico** permite diferenciar tres categorías fundamentales:

Adenocarcinoma bien o moderadamente bien diferenciado

Carcinoma escamoso

Neoplasia maligna, carcinoma o adenocarcinoma pobremente diferenciado

Técnicas anatomopatológicas especiales

Las técnicas de **inmunohistoquímica** tienen un gran valor, especialmente en los casos de carcinomas poco diferenciados. La tinción de inmunoperoxidasa es la técnica más usada. Se emplean anticuerpos monoclonales o policlonales contra diferentes antígenos de membrana, enzimas, hormonas, antígenos oncofetales y otros marcadores. También pueden aplicarse estas técnicas en citologías. Se debe valorar la posibilidad de falsos positivos y falsos negativos, así como las diferentes sensibilidades y especificidades de las técnicas empleadas.

El **microscopio electrónico** suele emplearse cuando los estudios anatomopatológicos convencionales e inmunohistoquímicos son negativos, equívocos o insuficientemente informativos. Permite diagnosticar tumores neuroendocrinos (gránulos neurosecretorios), melanomas (premelanosomas), sarcomas y distinguir algunos linfomas de carcinomas.

Los **estudios citogenéticos y de biología molecular** proporcionan información en determinados tipos de tumores que tienen marcadores genéticos específicos, por ejemplo la translocación (11:22) (q24;q12) se asocia a neuroepiteliomas periféricos y al tumor de Ewing y el isocromosoma (i12p) se asocia a tumores germinales.

PRUEBAS DIRIGIDAS

Una vez establecido el diagnóstico anatomopatológico, se puede plantear la realización de otras pruebas para localizar el tumor primario. Para ello debe tenerse en consideración la localización de las metástasis, el diagnóstico histológico y la situación clínica del paciente. Cualquier síntoma o signo clínico, así como las anomalías de laboratorio deben investigarse con las técnicas radiológicas o endoscópicas adecuadas.

Debe evitarse la realización de otros estudios en ausencia de una orientación clínica que los guíe.



EVALUACIÓN Y TRATAMIENTO SEGÚN LA HISTOLOGÍA

Adenocarcinoma bien o moderadamente bien diferenciado.

Constituye un 60% de los casos de COD.

Suele tratarse de pacientes de edad media o avanzada con enfermedad ampliamente diseminada y mal estado general al diagnóstico. Globalmente su pronóstico es malo, aunque es importante reconocer aquellos casos con presentación característica que son potencialmente tratables.

Se considera que las localizaciones más frecuentes del tumor primario son el aparato digestivo (especialmente páncreas y árbol biliar) y el pulmón. Las metástasis se localizan con mayor frecuencia en hígado, pulmón, ganglios y hueso.

PRUEBAS DIAGNÓSTICAS

La TC abdominal es de gran utilidad, pues puede identificar el tumor primario y ayuda en la localización de otras metástasis.

En varones debe solicitarse antígeno prostático específico (PSA) en suero, aunque la presentación clínica no haga sospechar un origen prostático. También se debe hacer tinción para PSA en el tejido tumoral por inmunohistoquímica.

En mujeres debe realizarse mamografía, aunque no se detecten alteraciones a la exploración física de la mama. En el tejido tumoral debe solicitarse determinación de receptores hormonales.

Si el paciente no se encuentra en ninguno de los siguientes grupos, no está demostrada la utilidad de ninguna otra prueba diagnóstica adicional:

Mujeres con metástasis en ganglios axilares.

Debe sospecharse un carcinoma de mama.

PRUEBAS DIAGNÓSTICAS

Se recomienda la realización de mamografía, resonancia magnética (RM) de mama, la medición del marcador sérico CA 153 y la determinación en la biopsia ganglionar de los receptores de estrógenos y progesterona. La positividad para receptores hormonales apoya fuertemente el diagnóstico de carcinoma de mama.

TRATAMIENTO

Si no hay otras localizaciones metastásicas se recomienda realizar mastectomía radical modificada ipsilateral. La linfadenectomía axilar seguida de radioterapia sobre la mama es una alternativa de tratamiento razonable, aunque su eficacia no ha sido comparada de forma directa. Se administrará tratamiento adyuvante con quimioterapia, radioterapia (si fueran más de 4 los ganglios afectados) y hormonoterapia (si los receptores hormonales fueran positivos). Si hubiera otras localizaciones metastásicas en el momento del diagnóstico no se realizará la mastectomía. En este caso la quimioterapia y hormonoterapia apropiadas para cáncer de mama metastásico pueden ser tratamientos paliativos eficaces.

Mujeres con carcinomatosis peritoneal

Suelen tener hallazgos histológicos típicos del carcinoma de ovario (cuerpos de psamoma, papilas, etc.) y una evolución similar.

PRUEBAS DIAGNÓSTICAS

Se recomienda la búsqueda de masas ováricas con ecografía o TC abdominopélvico y la medición del marcador sérico CA 125. Aunque no se visualicen masas, deberá realizarse una laparotomía exploradora.



TRATAMIENTO

Estas pacientes deben recibir tratamiento de carcinoma de ovario avanzado, con cirugía citorreductora lo más amplia posible seguida de quimioterapia adyuvante con esquemas que incluyan un taxano y un platino.

Varones con metástasis blásticas óseas.

Se debe sospechar un cáncer de próstata metastásico, fundamentalmente en ancianos.

PRUEBAS DIAGNÓSTICAS

Es muy recomendable determinar la concentración sérica de PSA, ya que se confirmará el diagnóstico de carcinoma de próstata si existe elevación del PSA sérico, al igual que si hay una tinción positiva del tumor para PSA.

TRATAMIENTO

Se recomienda indicar terapia hormonal antiandrogénica.

Pacientes con una única localización metastásica.

Debe realizarse tratamiento local con excisión quirúrgica y/o radioterapia. El papel de la quimioterapia sistémica "adyuvante" es desconocido.

Carcinoma escamoso.

Constituye el 5% de los casos de COD.

Suelen ser pacientes de edad media o avanzada con antecedentes de tabaquismo y consumo de alcohol. En la mayoría de los casos las metástasis se localizan en los ganglios linfáticos cervicales o supraclaviculares y con menor frecuencia en ganglios linfáticos inguinales o en otras localizaciones.

La actitud será diferente según la localización metastásica:

Pacientes con adenopatías cervicales superiores y/o medias

Debe sospecharse un cáncer oculto de cabeza y cuello.

PRUEBAS DIAGNÓSTICAS.

Es imprescindible la realización de una exploración ORL completa con visualización directa de orofaringe, nasofaringe, hipofaringe, laringe y esófago superior, con toma de biopsias de las áreas sospechosas. También se realizará una TC o RM de cabeza y cuello.

TRATAMIENTO

Se debe realizar tratamiento local en todas las localizaciones cervicales afectas con radioterapia o con disección cervical seguida de radioterapia. Los resultados de ambos procedimientos son iguales. La radioterapia debe administrarse en los mismos campos y a las mismas dosis que en los pacientes con cáncer de cabeza y cuello.

Estudios recientes sugieren que la administración de quimioterapia de forma concurrente o antes de la cirugía puede ser beneficiosa.

Pacientes con adenopatías cervicales inferiores y/o supraclaviculares

La localización más frecuente del tumor primario es el pulmón.

PRUEBAS DIAGNÓSTICAS

Debe realizarse una TC torácica y una fibrobroncoscopia.

TRATAMIENTO

Si no se detecta ningún tumor por debajo de la clavícula y la broncoscopia es normal, es correcto realizar el mismo tratamiento local que en los pacientes con ganglios cervicales superiores o medios, aunque la supervivencia a largo plazo es mucho menor.



Pacientes con adenopatías inguinales

El tumor primario probablemente se localice en el área perineal o anorrectal.

Es muy importante localizar el tumor primario, ya que hay tratamiento potencialmente curativo para los carcinomas escamosos de vulva, cérvix, vagina, pene y ano aunque exista diseminación ganglionar.

PRUEBAS DIAGNÓSTICAS

Debe realizarse colposcopia y rectoscopia.

TRATAMIENTO

Si tras exploración adecuada no se consigue localizar el primario, la disección ganglionar inguinal seguida o no de radioterapia es el tratamiento recomendado.

El tratamiento combinado con quimioterapia con esquemas basados en platino podría mejorar los resultados, aunque la experiencia aún es limitada.

Pacientes con afectación de otras áreas diferentes

Suele corresponder a metástasis de un carcinoma de pulmón oculto.

PRUEBAS DIAGNÓSTICAS

Debe realizarse una TC torácica y una fibrobroncoscopia.

En presencia de rasgos clínicos que no sugieran cáncer de pulmón, debe tenerse en cuenta la posibilidad de metaplasia escamosa en carcinomas indiferenciados e insistir con las evaluaciones inmunohistoquímicas.

TRATAMIENTO

El tratamiento es paliativo en casi todos los casos. Si la situación del paciente lo permite, se pueden emplear esquemas de quimioterapia, generalmente basados en platino.

Neoplasia maligna, carcinoma o adenocarcinoma pobremente diferenciado.

Constituye el 35% de los casos de COD.

Suelen ser pacientes más jóvenes, con crecimiento tumoral rápido.

Las metástasis se localizan predominantemente en ganglios linfáticos periféricos, mediastino y retroperitoneo.

La evaluación clínica y patológica debe ser extremadamente cuidadosa porque en este grupo se encuentran neoplasias altamente sensibles a la quimioterapia y potencialmente curables con tratamiento adecuado.

PRUEBAS DIAGNÓSTICAS

Debe realizarse una TC toracoabdominal para conocer el patrón metastásico del tumor y la medición de los marcadores séricos alfa-fetoproteína (AFP), fracción beta de la hormona gonadotropina coriónica (beta-HCG) (la elevación de ambas es diagnóstica de tumor germinal aun en ausencia de confirmación histológica) y enolasa neuroespecífica (apoya fuertemente el diagnóstico de tumor de estirpe neuroendocrina).

El diagnóstico de neoplasia maligna no diferenciada implica la imposibilidad del patólogo para diferenciar entre carcinoma y otros tipos de cánceres como linfoma, melanoma o sarcoma. La realización de técnicas anatomopatológicas especializadas puede identificar algunos tumores para los que se dispone de tratamientos específicos y que deberán ser tratados según las guías estándar para el tipo tumoral concreto.



Patrones de tinción por inmunohistoquímica útiles en el diagnóstico diferencial de neoplasias pobremente diferenciadas

TIPO DE NEOPLASIA	TINCIÓN INMUNOHISTOQUÍMICA
Carcinoma	Citoqueratinas, EMA (+) ACL, S-100, vimentina (-)
Linfoma	ACL +, rara vez falso (-) EMA ocasionalmente (+) Otros (-)
Sarcoma mesenquimal	Vimentina (+) Citoqueratinas, EMA usualmente (-)
Rabdomiosarcoma	Desmina (+)
Angiosarcoma	Factor VIII (+)
Melanoma	S-100, HMB-45, vimentina (+) ENS usualmente (+) Citoqueratinas, EMA, sinaptofisinas (-)
Neoplasia neuroendocrina	ENS, cromogranina, sinaptofisinas (+) Citoqueratinas, EMA (+)
Neoplasia de células germinales	AFP, HCG (+) Fosfatasa alcalina placentaria (+) Citoqueratinas, EMA (+)
Carcinoma prostático	PSA (+), rara vez falso (-) Citoqueratinas, EMA (+)
Carcinoma de mama	RE, RPg (+) Citoqueratinas, EMA (+)
Cáncer de tiroides folicular	Tiroglobulina (+)
Cáncer de tiroides medular	Calcitonina (+)

EMA: antígeno epitelial de membrana; ACL: antígeno leucocitario común;
RE: receptor de estrógenos; RPg: receptor de progesterona; ENS: enolasa neuroespecífica.

Tumor germinal extragonadal.

Los varones de edad inferior a 50 años, con afectación de línea media (mediastino o retroperitoneo), evidencia clínica de crecimiento tumoral rápido y/o elevación de beta-HCG o de alfa-fetoproteína deben ser tratados como si tuvieran un tumor germinal extragonadal (TGEG) no seminoma de mal pronóstico, aún en ausencia de datos anatomopatológicos de tumor germinal.

El patrón inmunohistoquímico característico es de positividad para AFP, beta-HCG y fosfatasa alcalina placentaria. En algunos de estos pacientes se puede identificar un cromosoma i(12p), que suele ser diagnóstico de tumor de células germinales y tienen respuestas similares a los pacientes con tumores germinales extragonadales de histología típica.

Carcinoma neuroendocrino pobremente diferenciado.

Este grupo es muy heterogéneo e incluye diferentes tumores con un amplio espectro de comportamientos biológicos. Se diagnostica cada vez con una mayor frecuencia gracias a la mejora de las técnicas de inmunohistoquímica.

Su patrón inmunohistoquímico es de positividad para cromogranina, sinaptofisina o enolasa neuroespecífica. El empleo de técnicas específicas para la detección de gránulos neurosecretorios puede permitir su identificación.

Estos pacientes deben recibir tratamiento quimioterápico con un régimen que contenga platino y etopósido.

Para **otros pacientes con carcinoma pobremente diferenciado** no se dispone de un tratamiento específico. Deberán recibir un tratamiento quimioterápico empírico siempre que la situación basal del paciente no lo contraindique. Generalmente se usan regímenes que contienen cisplatino.



RECOMENDACIONES PARA LA EVALUACIÓN DEL COD

HISTOLOGÍA	Adenocarcinoma (bien o moderadamente bien diferenciado)		Carcinoma escamoso				Carcinoma o adenocarcinoma pobremente diferenciado
	Varón	Mujer	Cervical superior y/o medio	Cervical inferior y/o supraclavicular	Inguinal	Otros	
PRUEBAS DIRIGIDAS	TC abdominal PSA sérico	TC abdominal Mamografía CA 153 sérico CA125 sérico	Laringoscopia directa Nasofaringoscopia TC o RM de cabeza y cuello	TC torácica Broncoscopia	Examen pélvico y rectal Rectoscopia Colposcopia	TC torácica Broncoscopia	TC torácica y abdominal b-HCG y AFP séricas ENS sérica
TECNICAS PATOLÓGICAS ESPECIALES	PSA	RE y RP	Ninguna	Ninguna	Ninguna	Ninguna	Tinción de inmunoperoxidasa Microscopía electrónica Estudios citogenéticos

PSA= antígeno prostático-específico; b-HCG= fracción beta de hormona gonadotropina coriónica; AFP= alfa-fetoproteína; RE= receptores de estrógenos; RP= receptores de progesterona; TGEG= tumor germinal extragonadal; ENS= enolasa neuroespecífica

RECOMENDACIONES PARA EL TRATAMIENTO DE SUBGRUPOS TRATABLES DE COD

HISTOLOGÍA	Adenocarcinoma (bien o moderadamente bien diferenciado)				Carcinoma escamoso		Carcinoma o adenocarcinoma pobremente diferenciado			
	Mujer con adenopatías axilares	Mujer con carcinoma-tosis peritoneal	Hombre con metástasis óseas blásticas	Lesión metas-tásica única	Adenopatía cervical	Adenopatía inguinal	Rasgos de TGEG	Rasgos de tumor neuroendocrino		Otros
TRATAMIENTO	Como carcinoma de mama	Como carcinoma de ovario	Como cáncer de próstata IV	Resección de la lesión con o sin radio-terapia	Como cancer de cabeza y cuello localmente avanzado	Linfade-nectomía inguinal con o sin radioterapia	Como TGEG no semino-ma	Como carcinoide avanzado	Con platino + etopósido	
							Bajo grado	Alto grado		



BIBLIOGRAFÍA

- Abbruzzese JL, Abbruzzese MC, Hess KR, et al. Unknown primary carcinoma: natural history and prognostic factors in 657 consecutive patients. *J Clin Oncol* 1994;12:1272-1280. [[Resumen](#)]
- Briasoulis E, Pavlidis N. Cancer of unknown primary origin. *The Oncologist* 1997;2:142-152. [[Resumen](#)] [[Texto completo](#)]
- De Braud F, Al-Sarraf M: Diagnosis and management of squamous cell carcinoma of unknown primary tumor site of the neck. *Semin Oncol* 1993; 20:273-278. [[Resumen](#)]
- Reyes CV, Thompson KS, Jensen JD, Choudhury AM. Metastasis of unknown origin: the role of fine-needle aspiration cytology. *Diagn Cytopathol* 1998;18:319-322. [[Resumen](#)]
- Greco FA, Hainsworth JD. Cancer of Unknown Primary Site. En: DeVita Jr. VT, Hellman S, Rosenberg SA (ed.): *Cancer: Principles & Practice of Oncology*. Sixth Edition. Lippincott Williams & Williams. Philadelphia. 2001; 2537-2560.
- Hainsworth JD, Greco FA: Poorly differentiated carcinoma and poorly differentiated adenocarcinoma of unknown primary tumor site. *Semin Oncol* 1993; 20:279- 286. [[Resumen](#)]
- Hainsworth JD, Greco FA. Treatment of patients with cancer of an unknown primary site. *N Engl J Med* 1993; 329:257-263.
- Martelli G, Pilotti S, Lepera P, et al. Fine needle aspiration cytology in superficial lymph nodes: An analysis of 266 cases. *Eur J Surg Oncol* 1989;15:13-16. [[Resumen](#)]
- Sporn JR, Greenberg BR. Empirical chemotherapy for adenocarcinoma of unknown primary tumor site. *Semin Oncol* 1993;20:261-267. [[Resumen](#)]
- Muir C. Cancer of unknown primary site. *Cancer* 1995;75:353-356. [[Resumen](#)]
- Hainsworth JD, Greco FA. Neoplasms of Unknown Primary Site. En: Bast Jr RC, Kufe DW, Pollock Re, et al (ed.): *Holland. Frei. Cancer Medicine*. Fifth Edition. BC Decker Inc. Hamilton. 2000; 2115-2124.
- Mayordomo JI, Guerra JM. Hacia una evaluación de los pacientes con cáncer de origen desconocido basada en el diagnóstico histológico. Propuesta de un algoritmo. *Med Clin (Barc)* 1994;102:423-426.
- Mayordomo JI, Guerra JM, Guijarro C, et al. Neoplasms of unknown primary site: a clinicopathological study of autopsied patients. *Tumori* 1993;79:321-324. [[Resumen](#)]

CÓMO CITAR ESTE ARTÍCULO

Hernández García R, Guerra Vales JM: Cáncer de Origen Desconocido. [en línea] [fecha de consulta]. Disponible en www.meiga.info/guias/COD.asp